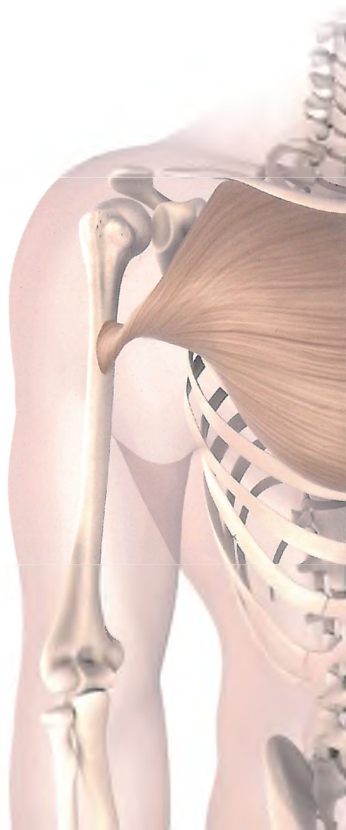
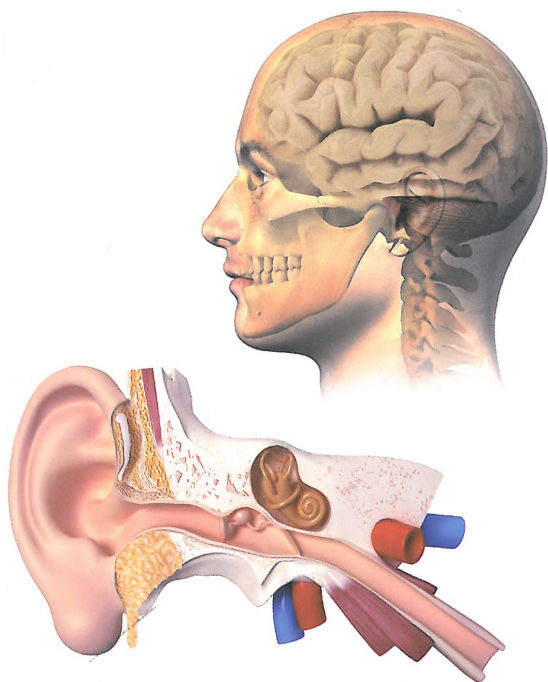


RYSZARD ALEKSANDROWICZ  
BOGDAN CISZEK

# MAŁY ATLAS ANATOMICZNY



 PZWL

prof. dr hab. n. med. RYSZARD ALEKSANDROWICZ  
prof. dr hab. n. med. BOGDAN CISZEK

# MAŁY ATLAS

---

# ANATOMICZNY

WYDANIE VI UAKTUALNIONE I ROZSZERZONE



# WYKAZ TREŚCI

Komórka, tkanki, narządy, układy narządów, organizm jako całość .....	8
Chrząstki, kości .....	10
Kości ( <i>ossa</i> ) .....	12
Kręgosłup ( <i>columna vertebralis</i> ) .....	12
Kośćciec głowy – czaszka ( <i>cranium</i> ) .....	18
Jama czaszki ( <i>cavum cranii</i> ) .....	20
Kości kończyny górnej ( <i>ossa membri superioris</i> ) .....	22
Miednica ( <i>pelvis</i> ) .....	26
Kości kończyny dolnej ( <i>ossa membri inferioris</i> ) .....	28
Połączenia kości ( <i>synarthroses, articulationes</i> ) .....	32
Mięśnie ( <i>musculi</i> ) .....	48
Układ nerwowy ( <i>systema nervosum</i> ) .....	66
Układ nerwowy ośrodkowy ( <i>systema nervosum centrale</i> ) .....	66
Układ nerwowy obwodowy ( <i>systema nervosum periphericum</i> ), nerwy czaszkowe ( <i>nervi craniales</i> ) .....	80
Rdzeń kręgowy ( <i>medulla spinalis</i> ) i układ nerwowy obwodowy ( <i>systema nervosum periphericum</i> ), nerwy rdzeniowe ( <i>nervi spinales</i> ) .....	82
Drogi nerwowe ( <i>tractus nervosi</i> ) .....	86
Układ nerwowy autonomiczny ( <i>systema nervosum autonomicum</i> ) .....	92
Narządy zmysłów ( <i>organa sensuum</i> ) .....	94
Narząd wzroku ( <i>organum visus</i> ) .....	94
Narząd przedsionkowo-ślimakowy ( <i>organum vestibulocochleare</i> ) .....	100
Narząd powonienia ( <i>organum olfactus</i> ) .....	102
Narząd smaku ( <i>organum gustus</i> ) .....	104
Narządy czucia powierzchniowego i głębokiego ( <i>organa sensoria</i> ), powioka wspólna ( <i>integumentum commune</i> ) .....	106
Układ krążenia .....	110
Serce i układ naczyniowy (angiologia) .....	110
Serce ( <i>cor</i> ) .....	112
Serce – układ przewodzący .....	115
Układ tętniczy ( <i>systema arteriosum</i> ) .....	116
Układ żylny ( <i>systema venosum</i> ) .....	128
Krążenie płodowe .....	138
Układ chłonny ( <i>systema lymphaticum</i> ) .....	140
Krew ( <i>sanguis</i> ) .....	144
Gruczoły dokrewne, gruczoły bezprzewodowe ( <i>glandulae sine ductibus</i> ) .....	146
Układ oddechowy i trawienny ( <i>systema respiratorium et digestorium</i> ) .....	152
Układ oddechowy ( <i>systema respiratorium</i> ) .....	154
Krtąń ( <i>larynx</i> ) .....	156
Tchawica ( <i>trachea</i> ), płuca ( <i>pulmones</i> ), oskrzela ( <i>bronchi</i> ) .....	160
Układ trawienny ( <i>systema digestorium</i> ) .....	162
Jama ustna ( <i>cavum oris</i> ) .....	162
Zęby ( <i>dentes</i> ) .....	164

Język ( <i>lingua</i> ) .....	166
Gardło ( <i>pharynx</i> ) .....	168
Przelyk ( <i>oesophagus</i> ) .....	170
Żołądek ( <i>ventriculus, gaster</i> ) .....	170
Jelito cienkie ( <i>intestinum tenue</i> ) .....	172
Jelito grube ( <i>intestinum crassum</i> ) – jelito ślepe .....	174
Wątroba ( <i>hepar</i> ) .....	176
Trzustka ( <i>pancreas</i> ) .....	178
Układ żyły wrotnej .....	180
Narządy moczowe, wydalnicze ( <i>organa urinaria</i> ) .....	182
Narządy płciowe męskie ( <i>organa genitalia masculina</i> ) .....	186
Narządy płciowe żeńskie ( <i>organa genitalia feminina</i> ) .....	190
Ciąża ( <i>graviditas</i> ) .....	194
Trzewa szyi, jamy klatki piersiowej i jamy brzusznej .....	196
Spis tablic .....	204
Skorowidz .....	207