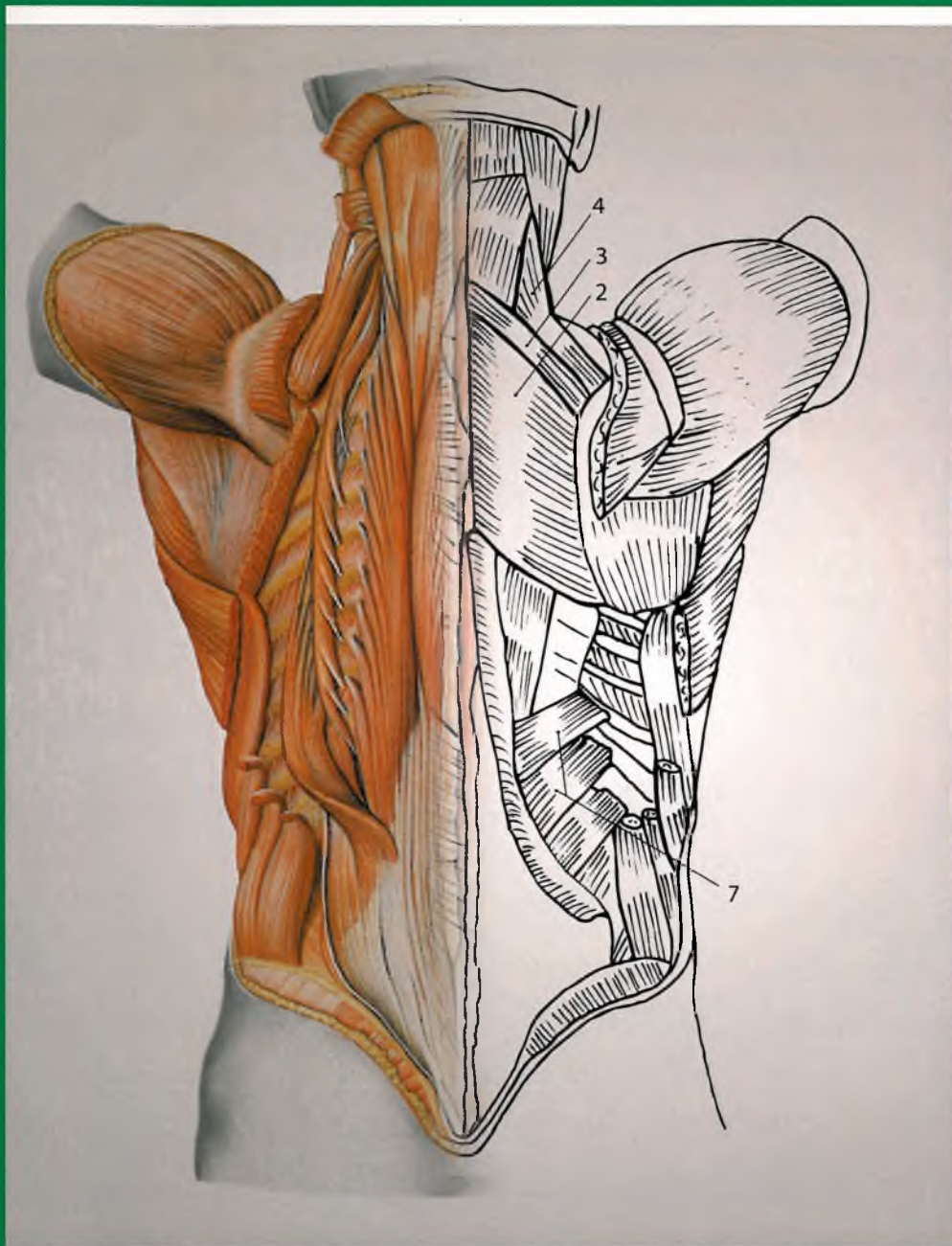


Oliver Kretz

# Sobotta

ćwiczenia z anatomii



Redaktor wydania  
pierwszego  
polskiego  
Grzegorz Żurek

URBAN & PARTNER

Oliver Kretz

# Sobotta – ćwiczenia z anatomii

120 rycin

Redaktor wydania pierwszego polskiego  
Grzegorz Żurek



Elsevier  
Urban & Partner  
Wrocław

# Spis treści

<b>1. Głowa</b>	2	4.7. Śródpiersie, widok od strony lewej	60
1.1. Czaszka ( <i>cranium</i> )	2	4.8. Śródpiersie tylne, widok I od strony przedniej	62
1.2. Powierzchnia wewnętrzna podstawy czaszki	4	4.9. Śródpiersie tylne, widok II od strony przedniej	64
1.3. Powierzchnia zewnętrzna podstawy czaszki	6	4.10. Przepona, widok od dołu	66
1.4. Mięśnie mimiczne	8	<b>5. Brzuch/narządy jamy brzusznej</b>	68
1.5. Staw skroniowo-żuchwowy i mięśnie żwaczowe	10	5.1. Muskulatura brzucha	68
1.6. Głęboka okolica twarzy	12	5.2. Pochewka mięśnia prostego brzucha	70
1.7. Oczodół i zewnętrzne mięśnie oka	14	5.3. Kanał pachwinowy	72
1.8. Przekrój poprzeczny przez prawą gałkę oczną	16	5.4. Narządy nadbrzusza <i>in situ</i>	74
1.9. Drogi słuchowe i ucho środkowe	18	5.5. Wątroba	76
1.10. Tętnice głowy	20	5.6. Pozaotrzewnowe struktury nadbrzusza	78
1.11. Żyły głowy	22	5.7. Trzustka	80
<b>2. Szyja</b>	24	5.8. Nerki i nadnercza	82
2.1. Okolice szyi	24	5.9. Jelita i zaopatrzenie naczyniowe	84
2.2. Splot szyjny	26	5.10. Drogi przewodzące przestrzeni zaotrzewnowej	86
2.3. Trójkąt podżuchwowy	28	5.11. Splot lędźwiowy	88
2.4. Trójkąt tętnicy szyjnej	30	<b>6. Miednica/narządy miednicy</b>	90
2.5. Głęboka okolica szyi	32	6.1. Dno miednicy	90
2.6. Głęboka okolica szyi i otwór górny klatki piersiowej	34	6.2. Drogi przewodzące dna miednicy u kobiet	92
2.7. Szkielet krtani i muskulatura krtani	36	6.3. Drogi przewodzące dna miednicy u mężczyzn	94
2.8. Wygląd wewnętrzny krtani	38	6.4. Przekrój poprzeczny przez miednicę żeńską	96
2.9. Górne drogi oddechowe i początkowa część przewodu pokarmowego	40	6.5. Przekrój strzałkowy przez miednicę męską	98
<b>3. Grzbiet</b>	42	6.6. Drogi przewodzące miednicy	100
3.1. Mięśnie powierzchowne grzbietu	42	6.7. Tętnice odbytnicy	102
3.2. Mięśnie głębokie grzbietu	44	6.8. Żyły odbytnicy	104
3.3. Krótkie mięśnie karku i trójkąt tętnicy kręgowej	46	6.9. Macica i przydatki z zaopatrzeniem naczyniowym	106
<b>4. Klatka piersiowa i narządy klatki piersiowej</b>	48	6.10. Macica i przydatki	108
4.1. Narządy klatki piersiowej <i>in situ</i>	48	<b>7. Kończyna górna</b>	110
4.2. Serce	50	7.1. Staw ramienny	110
4.3. Wewnętrzne przestrzenie serca	52	7.2. Mięśnie stawu ramiennego	112
4.4. Tętnice wieńcowe	54	7.3. Mięśnie ramienia	114
4.5. Płuca	56	7.4. Mięśnie przedramienia	116
4.6. Śródpiersie, widok od strony prawej	58	7.5. Stawy ręki	118
		7.6. Strona grzbietowa nadgarstka i ręki	120
		7.7. Strona dłoniowa dalszej części przedramienia i ręki	122
		7.8. Krótkie mięśnie ręki	124

7.9. Splot ramienny . . . . .	126	8.13. Drogi przewodzące komory mięśni zginaczy goleni . . . . .	158
7.10. Drogi przewodzące ramienia . . . . .	128	8.14. Drogi przewodzące grzbietu stopy . . . . .	160
7.11. Drogi przewodzące ręki . . . . .	130	8.15. Drogi przewodzące podeszwy stopy . . . . .	162
7.12. Przekrój poprzeczny przez ramię i przedramię . . . . .	132	8.16. Splot krzyżowy . . . . .	164
<b>8. Kończyna dolna . . . . .</b>	<b>134</b>	<b>9. Mózgowie i rdzeń kręgowy . . . . .</b>	<b>166</b>
8.1. Miednica . . . . .	134	9.1. Mózgowie, widok od strony bocznej . . . . .	166
8.2. Mięśnie okolicy pośladkowej i mięśnie kulszowo-goleniowe . . . . .	136	9.2. Mózgowie, widok od strony przyśrodkowej . . . . .	168
8.3. Mięśnie przedniej strony uda . . . . .	138	9.3. Mózgowie, widok od strony podstawnej . . . . .	170
8.4. Staw kolanowy . . . . .	140	9.4. Mózdzek i pień mózgu . . . . .	172
8.5. Mięśnie łydki . . . . .	142	9.5. Tętnice mózgu, widok od strony podstawnej . . . . .	174
8.6. Grupa mięśni strzałkowych i mięśni prostowników goleni . . . . .	144	9.6. Tętnice mózgu, widok od strony przyśrodkowej . . . . .	176
8.7. Grzbiet stopy . . . . .	146	9.7. Żyły mózgu . . . . .	178
8.8. Podeszwa stopy . . . . .	148	9.8. Przekrój czołowy mózgu I . . . . .	180
8.9. Drogi przewodzące w trójkącie udowym . . . . .	150	9.9. Przekrój czołowy mózgu II . . . . .	182
8.10. Drogi przewodzące okolicy pośladkowej . . . . .	152	9.10. Przekrój czołowy mózgu III . . . . .	184
8.11. Drogi przewodzące dołu podkolanowego . . . . .	154	9.11. Przekrój czołowy mózgu IV . . . . .	186
8.12. Drogi przewodzące komory mięśni prostowników i mięśni strzałkowych goleni . . . . .	156	9.12. Kanał kręgowy, rdzeń kręgowy i nerwy rdzeniowe . . . . .	188
		<b>Skorowidz . . . . .</b>	<b>191</b>