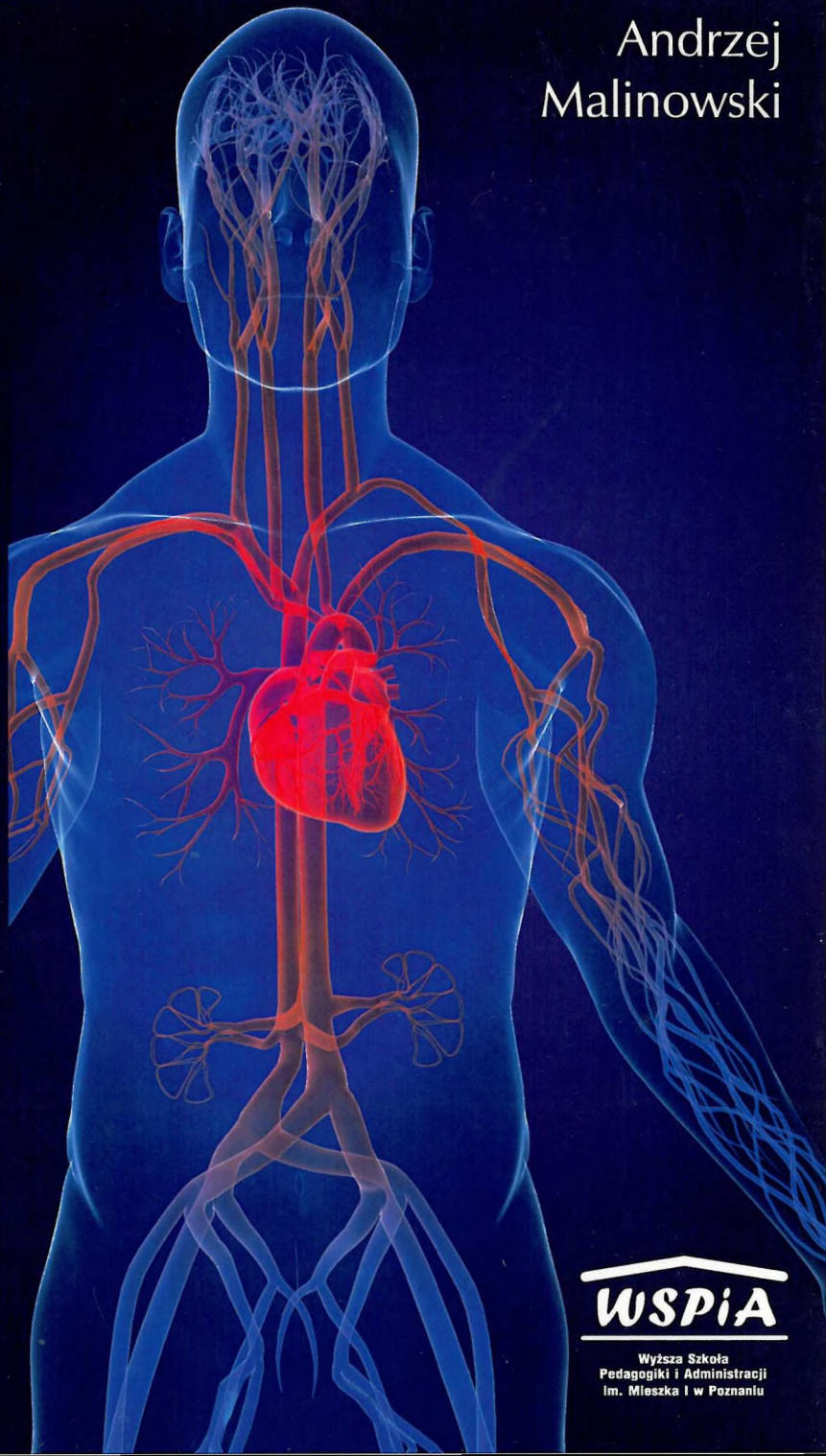


REPETYTORIUM
Z ANATOMII CZŁOWIEKA



Andrzej
Malinowski

WSPiA

Wyższa Szkoła
Pedagogiki i Administracji
Im. Mieszka I w Poznaniu

Andrzej Malinowski

Repetitorium z anatomii człowieka

cz. II
narządy wewnętrzne



Wyższa Szkoła
Pedagogiki i Administracji
Im. Mieszka I w Poznaniu

POZNAŃ 2010

Spis treści

I. Układ krążenia (<i>systema circulatoria</i>)	7
1. Układ krwionośny (<i>systema sanguiferum</i>)	7
1.1. Serce (<i>cor</i>)	7
1.2. Naczynia krwionośne (<i>vasa sanguinea</i>)	10
1.3. Krew (<i>sanguis</i>)	17
2. Układ chłonny (<i>systema lymphaticum</i>)	18
2.1. Naczynia chłonne (<i>vasa lymphatica</i>)	18
2.2. Narządy przychłonne	20
II. Układ oddechowy (<i>systema respiratorium</i>)	22
1. Budowa układu oddechowego	22
2. Mechanika oddychania	27
III. Układ trawienny – pokarmowy (<i>systema digestorium</i>)	30
1. Budowa układu pokarmowego	32
2. Guczoły trawienne	37
IV. Układ moczowy (<i>systema urinarium</i>)	41
V. Układy płciowe (<i>systema genitalia</i>)	45
1. Narządy płciowe męskie	46
2. Narządy płciowe żeńskie	48
3. Różnicowanie płci	51
VI. Układ nerwowy (<i>systema nervosum</i>)	53
1. Podział układu nerwowego	53
2. Budowa układu nerwowego	56
3. Układ nerwowy ośrodkowy (<i>systema nervosum centrale</i>)	58

3.1. Mózgowie (<i>encephalon</i>)	58
3.2. Rdzeń kręgowy (<i>medulla spinalis</i>)	64
3.3. Opony mózgowia i rdzenia kręgowego	66
3.4. Ośrodki i drogi nerwowe	67
4. Układ nerwowy obwodowy (<i>systema nervosum periphericum</i>)	70
4.1. Nerwy czaszkowe (<i>nervi craniales</i>)	70
4.2. Nerwy rdzeniowe (<i>nervi spinales</i>)	72
5. Układ nerwowy autonomiczny (<i>systema nervosum autonomicum</i>)	75
VII. Układ wewnątrzwydzielniczy (<i>systema endocrinum</i>)	79
VIII. Narządy zmysłów (<i>organa sensuum</i>)	83
1. Narząd wzroku (<i>organum visus</i>)	84
1.1. Oko (<i>oculus ophthalmos</i>)	84
1.2. Aparat ochronny oka	86
2. Narząd przedsionkowo-ślimakowy, statyczno-słuchowy (<i>organum vestibulocochleare s. statoacusticum</i>)	88
2.1. Ucho zewnętrzne (<i>auris externe</i>)	88
2.2. Ucho środkowe (<i>auris media</i>)	89
2.3. Ucho wewnętrzne (<i>auris interna</i>)	91
3. Narząd powonienia (<i>organum olfactus</i>)	91
4. Narząd smaku (<i>organum gustus</i>)	92
5. Narządy czucia skórniego (<i>organa tactus</i>)	92
IX. Powłoka wspólna (<i>integumentum communa</i>)	93
1. Gruczoły skóry (<i>glandulae cutis</i>)	94
2. Włosy (<i>pili</i>)	95
3. Paznokcie (<i>ungues</i>)	97
Aneks	99