

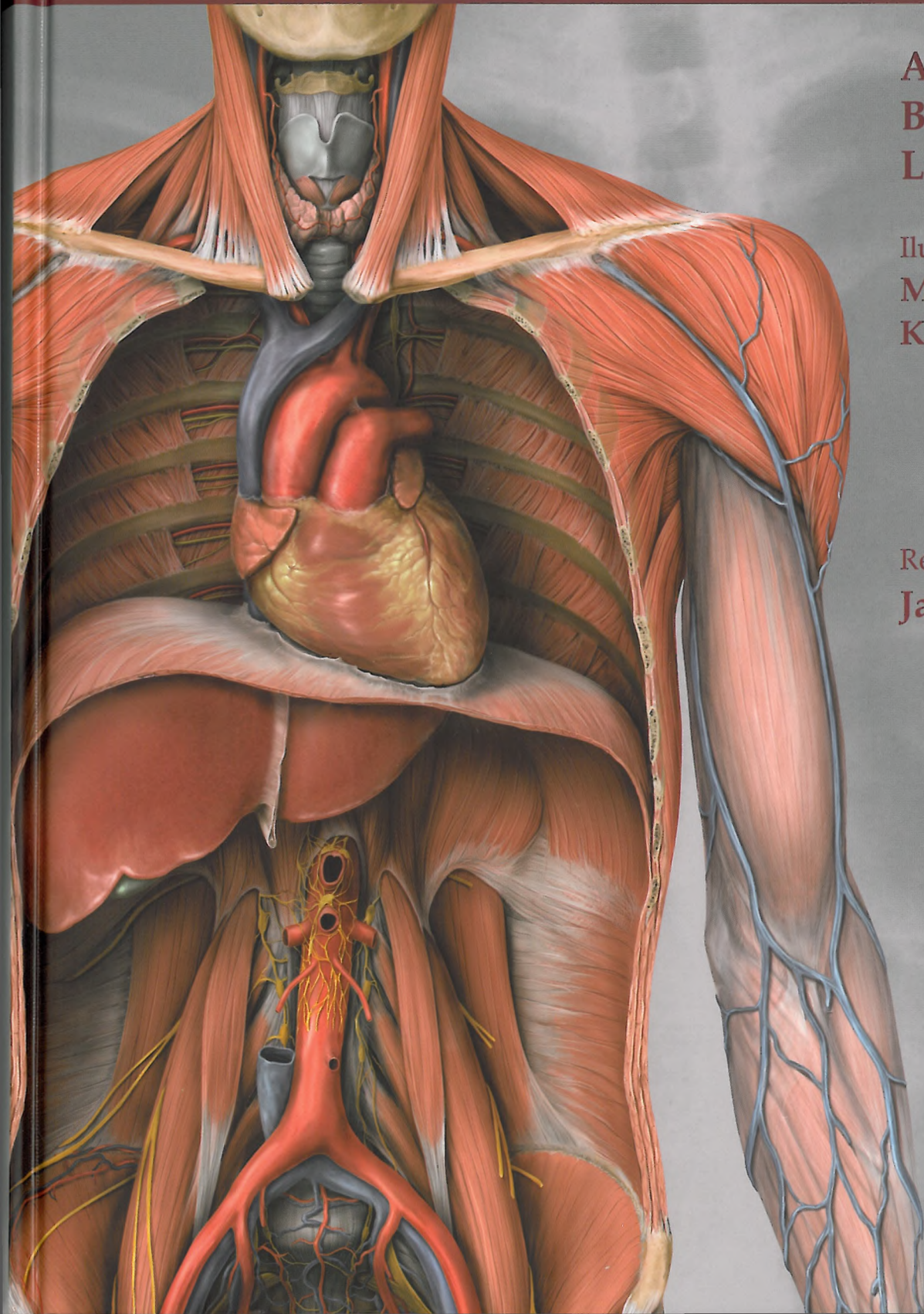
# Atlas anatomii

Anne M. Gilroy  
Brian R. MacPherson  
Lawrence M. Ross

Ilustracje:  
Markus Voll  
Karl Wesker

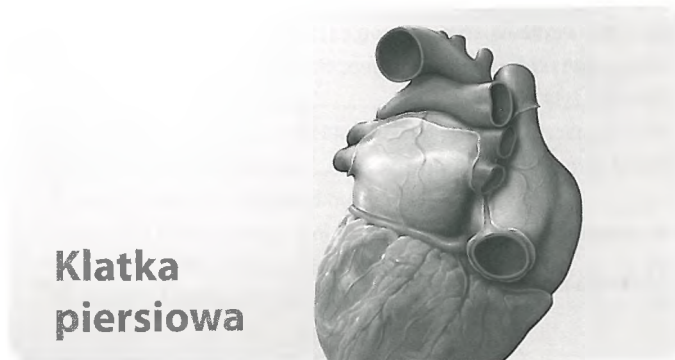
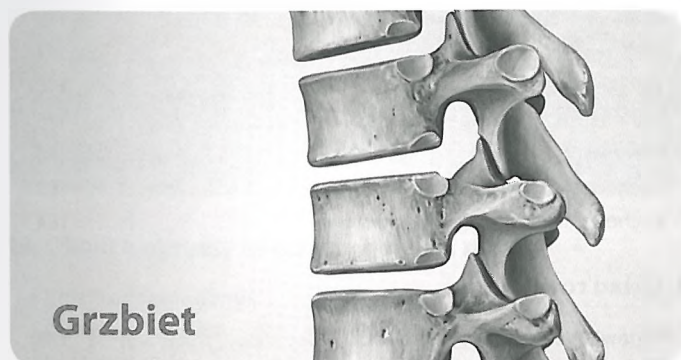
Redakcja wydania I polskiego  
Janusz Moryś

MedPharm Polska





# Spis treści



## 1. Kości, więzadła i stawy

Kręgosłup: opis ogólny .....	2
Budowa kręgosłupa .....	4
Odcinek szyjny kręgosłupa .....	6
Odcinek piersiowy i lędźwiowy kręgosłupa .....	8
Kość krzyżowa i kość guziczna .....	10
Krążki międzykręgowe .....	12
Stawy kręgosłupa – opis ogólny .....	14
Stawy kręgosłupa: połączenia czaszki z kręgosłupem .....	16
Więzadła kręgosłupa: wprowadzenie i odcinek szyjny kręgosłupa .....	18
Więzadła kręgosłupa: odcinek piersiowo-lędźwiowy .....	20

## 2. Mięśnie

Mięśnie grzbietu: wprowadzenie .....	22
Mięśnie głębokie odcinka szyjnego kręgosłupa .....	24
Mięśnie głębokie grzbietu .....	26
Mięśnie (I) .....	28
Mięśnie (II) .....	30
Mięśnie (III) .....	32

## 3. Unerwienie i unaczynienie

Tętnice i żyły grzbietu .....	34
Unerwienie grzbietu .....	36
Topografia unerwienia i unaczynienia grzbietu .....	38

## 4. Anatomia powierzchniowa

Anatomia powierzchniowa .....	40
-------------------------------	----

## 5. Ściany klatki piersiowej

Klatka piersiowa kostna .....	44
Mostek i żebra .....	46
Stawy klatki piersiowej .....	48
Mięśnie ścian klatki piersiowej .....	50
Przepona .....	52
Unerwienie i unaczynienie przepony .....	54
Tętnice i żyły ścian klatki piersiowej .....	56
Unerwienie ścian klatki piersiowej .....	58
Topografia nerwów i naczyń klatki piersiowej .....	60
Gruzoł piersiowy kobiety .....	62
Układ chłonny gruczołu piersiowego kobiety .....	64

## 6. Jama klatki piersiowej

Podział jamy klatki piersiowej .....	66
Tętnice klatki piersiowej .....	68
Żyły klatki piersiowej .....	70
Układ chłonny klatki piersiowej .....	72
Unerwienie klatki piersiowej .....	74

## 7. Śródpiersie

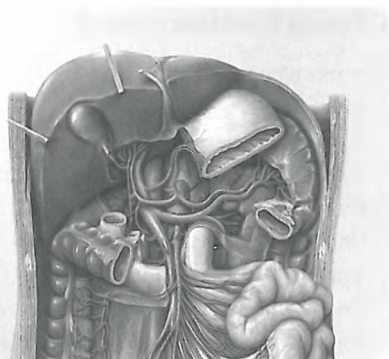Budowa ogólna śródpiersia .....	76
Zawartość śródpiersia .....	78
Grasica i osierdzie .....	80
Serce <i>in situ</i> .....	82
Powierzchnie i jamy serca .....	84
Zastawki serca .....	86
Tętnice i żyły serca .....	88
Układ bodźcoprzewodzący i unerwienie serca .....	90
Badanie radiologiczne serca .....	92
Krążenie płodowe oraz po urodzeniu .....	94
Przełyk .....	96
Unerwienie i unaczynienie przełyku .....	98
Układ chłonny śródpiersia .....	100

**8. Płuca i opłucna**

Jama opłucnej .....	102
Płuca <i>in situ</i> .....	104
Badanie radiologiczne płuc .....	106
Segmenty oskrzelowo-płucne .....	108
Tchawica i drzewo oskrzelowe .....	110
Mechanika oddychania .....	112
Tętnice i żyły płucne .....	114
Nerwy i naczynia tchawicy i oskrzeli .....	116
Układ chłonny płuc i opłucnej .....	118

**9. Anatomia powierzchniowa**

Anatomia powierzchniowa .....	120
-------------------------------	-----

**Brzuch i miednica****10. Kości, więzadła i stawy**

Obręcz miedniczna .....	124
Miednica męska i żeńska .....	126
Więzadła miednicy .....	128

**11. Ściana brzucha**

Mięśnie ściany brzucha .....	130
Okolica pachwinowa i kanał pachwinowy .....	132
Ściana brzucha i przepony pachwinowe .....	134
Okolica krocza .....	136
Dodatkowe informacje o mięśniach ściany brzucha .....	138
Dodatkowe informacje o mięśniach dna miednicy .....	140

**12. Przestrzenie**

Podziały jamy brzucha i miednicy .....	142
Jama otrzewnowa .....	144
Torba sieciowa .....	146
Krezki i ściana tylna .....	148
Topografia otrzewnej .....	150
Zawartość miednicy .....	152
Miednica i krocze .....	154
Przekroje poprzeczne .....	156

**13. Narządy wewnętrzne**

Żołądek .....	158
Dwunastnica .....	160

Jelito czcze i jelito kręte .....	162
Kątnica, wyrostek robaczkowy i okrężnica .....	164
Odbytnica i kanał odbytu .....	166
Wątroba <i>in situ</i> .....	168
Wątroba: segmenty .....	170
Pęcherzyk żółciowy i drogi żółciowe .....	172
Trzustka i śledziona .....	174
Nerki i gruczoły nadnerczowe (I) .....	176
Nerki i gruczoły nadnerczowe (II) .....	178
Moczowód .....	180
Pęcherz moczowy .....	182
Pęcherz moczowy i cewka moczowa .....	184

**14. Układ rozrodczy**

Omówienie narządów płciowych .....	186
Macica i jajniki .....	188
Pochwa .....	190
Zewnętrzne narządy płciowe żeńskie .....	192
Nerwy i naczynia zaopatrujące narządy płciowe żeńskie .....	194
Prącie, moszna i powrózek nasienny .....	196
Jądra i najądrza .....	198
Dodatkowe gruczoły płciowe męskie .....	200
Nerwy i naczynia zaopatrujące narządy płciowe męskie .....	202
Rozwój narządów płciowych .....	204

**15. Tętnice i żyły**

Tętnice brzucha .....	206
Aorta brzuszna i tętnice nerkowe .....	208
Pień trzewny .....	210
Tętnica kręzkowa górna i dolna .....	212
Żyły brzucha .....	214
Żyła główna dolna i żyły nerkowe .....	216
Żyła wrotna wątroby .....	218
Żyła kręzkowa górna i dolna .....	220
Tętnice i żyły miednicy .....	222
Tętnice i żyły odbytnicy i narządów płciowych .....	224

**16. Układ chłonny**

Węzły chłonne brzucha i miednicy .....	226
Węzły chłonne tylnej ściany brzucha .....	228
Węzły chłonne narządów jamy brzusznej .....	230
Węzły chłonne jelit .....	232
Węzły chłonne narządów płciowych .....	234

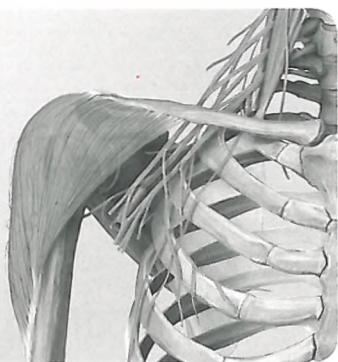
**17. Nerwy**

Sploty autonomiczne .....	236
Unerwienie narządów jamy brzusznej .....	238
Unerwienie jelit .....	240
Unerwienie miednicy .....	242
Unerwienie autonomiczne: charakterystyka ogólna .....	244
Unerwienie autonomiczne: układ moczowy i rozrodczy .....	246

**18. Anatomia powierzchniowa**

Anatomia powierzchniowa .....	248
-------------------------------	-----

## Kończyna górna



### 19. Okolice obręczy kończyny górnej i ramię

Kości kończyny górnej .....	252
Obojczyk i łopatka .....	254
Kość ramienna .....	256
Połączenia kości okolicy naramiennej .....	258
Połączenia kości okolicy naramiennej: staw ramienny .....	260
Przestrzeń podbarkowa i kaletki podbarkowe .....	262
Grupa przednia mięśni obręczy kończyny górnej i ramienia (I) .....	264
Grupa przednia mięśni obręczy kończyny górnej i ramienia (II) .....	266
Grupa tylna mięśni obręczy kończyny górnej i ramienia (I) ..	268
Grupa tylna mięśni obręczy kończyny górnej i ramienia (II) ..	270
Mięśnie (I) .....	272
Mięśnie (II) .....	274
Mięśnie (III) .....	276
Mięśnie (IV) .....	278

### 20. Okolica łokciowa i przedramię

Kość promieniowa i łokciowa .....	280
Staw łokciowy .....	282
Więzadła stawu łokciowego .....	284
Stawy promieniowo-łokciowe .....	286
Mięśnie przedramienia (I) .....	288
Mięśnie przedramienia (II) .....	290
Mięśnie (I) .....	292
Mięśnie (II) .....	294
Mięśnie (III) .....	296

### 21. Nadgarstek i ręka

Kości nadgarstka i ręki .....	298
Stawy nadgarstka i ręki .....	300
Więzadła nadgarstka i ręki .....	302
Więzadła palców .....	304
Mięśnie ręki: warstwa powierzchowna i środkowa .....	306
Mięśnie ręki: warstwa środkowa i głęboka .....	308
Grzbiet ręki .....	310
Mięśnie (I) .....	312
Mięśnie (II) .....	314

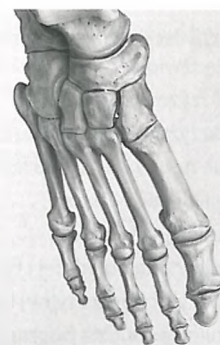### 22. Naczynia i nerwy

Tętnice kończyny górnej .....	316
Zyły i układ chłonny kończyny górnej .....	318
Nerwy spłotu ramiennego .....	320

Gałęzie nadobojczykowe i pęczek tylny .....	322
Pęczek tylny: nerw pachowy i promieniowy .....	324
Pęczek przyśrodkowy i boczny .....	326
Nerw pośrodkowy i łokciowy .....	328
Nerwy i żyły powierzchowne kończyny górnej .....	330
Okolice tylna obręczy kończyny górnej i jama pachowa .....	332
Okolice przednia obręczy kończyny górnej i jama pachowa .....	334
Topografia jamy pachowej .....	336
Topografia okolicy ramiennej i dołu łokciowego .....	338
Topografia przedramienia .....	340
Topografia okolicy nadgarstkowej .....	342
Topografia powierzchni dłoniowej ręki .....	344
Topografia powierzchni grzbietowej ręki .....	346
Przekroje poprzeczne .....	348

### 23. Anatomia powierzchniowa

Anatomia powierzchniowa kończyny górnej .....	350
Anatomia powierzchniowa ręki .....	352



## Kończyna dolna

### 24. Staw biodrowy i udo

Kości kończyny dolnej .....	356
Obręcz kończyny dolnej i kość miedniczna .....	358
Kość udowa .....	360
Staw biodrowy: przegląd .....	362
Staw biodrowy: więzadła i torebka stawowa .....	364
Grupa przednia mięśni uda i obręczy kończyny dolnej (I) ..	366
Grupa przednia mięśni uda i obręczy kończyny dolnej (II) ..	368
Grupa tylna mięśni uda i obręczy kończyny dolnej (I) .....	370
Grupa tylna mięśni uda i obręczy kończyny dolnej (II) .....	372
Mięśnie (I) .....	374
Mięśnie (II) .....	376
Mięśnie (II) .....	378

### 25. Staw kolanowy i podudzie

Kość piszczelowa i strzałka .....	380
Staw kolanowy: przegląd .....	382
Staw kolanowy: torebka, więzadła i kaletki .....	384
Staw kolanowy: więzadła i łąkotki .....	386
Więzadła krzyżowe .....	388
Jama stawu kolanowego .....	390
Mięśnie podudzia: widok od przodu i od boku .....	392

Mięśnie podudzia: widok od tyłu .....	394
Mięśnie (I) .....	396
Mięśnie (II) .....	398

## 26. Staw skokowo-goleniowy i stopa

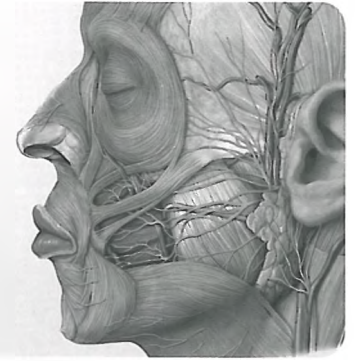
Kości stopy .....	400
Stawy stopy (I) .....	402
Stawy stopy (II) .....	404
Stawy stopy (III) .....	406
Więzadła stawów skokowych i stopy .....	408
Sklepienie i łuki podeszwy stopy .....	410
Mięśnie podeszwy stopy .....	412
Mięśnie i pochewki ścięgien stopy .....	414
Mięśnie (I) .....	416
Mięśnie (II) .....	418

## 27. Naczynia i nerwy

Tętnice kończyny dolnej .....	420
Żyły i układ chłonny kończyny dolnej .....	422
Splot lędźwiowo-krzyżowy .....	424
Nerwy splotu lędźwiowego .....	426
Nerwy splotu lędźwiowego: nerw zasłonowy i udowy .....	428
Nerwy splotu krzyżowego .....	430
Nerwy splotu krzyżowego: nerw kulszowy .....	432
Powierzchnowe nerwy i naczynia kończyny dolnej .....	434
Topografia okolicy pachwinowej .....	436
Topografia okolicy pośladkowej .....	438
Topografia okolicy uda przedniej i tylnej .....	440
Topografia okolicy podudzia tylnej i przyśrodkowej .....	442
Topografia okolicy podudzia bocznej i przedniej .....	444
Topografia podeszwy stopy .....	446
Przekroje poprzeczne uda i podudzia .....	448

## 28. Anatomia powierzchniowa

Anatomia powierzchniowa .....	450
-------------------------------	-----



## Głowa i szyja

### 29. Kości czaszki

Kości czaszki: czaszka od boku i od przodu .....	454
Czaszka od tyłu i sklepienie czaszki .....	456
Podstawa czaszki .....	458
Kości: sitowa i klinowa .....	460

### 30. Mięśnie głowy i twarzy

Mięśnie wyrazowe (mimiczne) i mięśnie żucia (żuciowe) ....	462
Przyczepy mięśni na czaszce .....	464
Mięśnie wyrazowe (I) .....	466
Mięśnie żucia (II) .....	468

### 31. Nerwy czaszkowe

Przegląd nerwów czaszkowych .....	470
Nerw węchowy (n. I) i nerw wzrokowy (n. II) .....	472
Nerwy mięśni gałki ocznej:	
nerw okoruchowy (n. III), błotkowy (n. IV)	
i odwodzący (n. VI) .....	474
Nerw trójdzielny (n. V) .....	476
Nerw twarzowy (n. VII) .....	478
Nerw przedsionkowo-ślimakowy (n. VIII) .....	480
Nerw językowo-gardłowy (n. IX) .....	482
Nerw błędny (n. X) .....	484
Nerw dodatkowy (n. XI) i nerw podjęzykowy (n. XII) .....	486

### 32. Nerwy i naczynia krwionośne głowy

Unerwienie okolicy twarzy .....	488
Tętnice głowy i szyi .....	490
Tętnica szyjna zewnętrzna:	
gałęzie przednie, tylne oraz gałąź środkowa .....	492
Tętnica szyjna wewnętrzna: gałęzie końcowe .....	494
Żyły głowy i szyi .....	496
Okolica przednia twarzy .....	498
Anatomia topograficzna okolicy ślinianki przyusznej	
i dołu skroniowego .....	500
Topografia dołu podskroniowego .....	502
Topografia dołu skrzydłowo-podniebiennego .....	504

### 33. Oczodoł i gałka oczna

Ściany kostne oczodołu .....	506
Mięśnie zewnętrzne gałki ocznej .....	508
Unerwienie i unaczynienie gałki ocznej .....	510



Topografia oczodołu .....	512
Oczodół i powieki .....	514
Gałka oczna .....	516
Rogówka, tęczówka i soczewka .....	518

### 34. Jama nosowa

Kości jamy nosowej .....	520
Zatoki przynosowe .....	522
Naczynia i nerwy jamy nosowej .....	524

### 35. Kość skroniowa i ucho

Kość skroniowa .....	526
Ucho zewnętrzne i przewód słuchowy zewnętrzny .....	528
Ucho środkowe: jama bębniowa .....	530
Ucho środkowe: kosteczki słuchowe i błona bębniowa .....	532
Tętnice ucha środkowego .....	534
Ucho wewnętrzne .....	536

### 36. Jama ustna i gardło

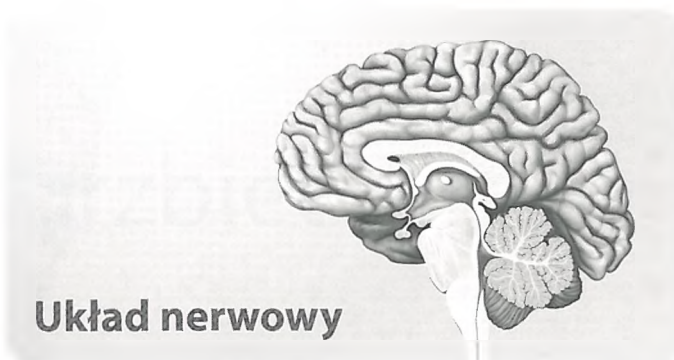
Kości jamy ustnej .....	538
Staw skroniowo-żuchwowy .....	540
Zęby .....	542
Mięśnie jamy ustnej .....	544
Unerwienie jamy ustnej .....	546
Język .....	548
Topografia jamy ustnej i gruczoły ślinowe .....	550
Migdałki i gardło .....	552
Mięśnie gardła .....	554
Unerwienie i unaczynienie gardła .....	556

### 37. Szyja

Elementy kostne i więzadła szyi .....	558
Mięśnie (I) .....	560
Mięśnie (II) .....	562
Mięśnie (III) .....	564
Tętnice i żyły szyi .....	566
Unerwienie szyi .....	568
Krtąń – chrząstki krtani .....	570
Krtąń: mięśnie i piętra .....	572
Unerwienie i unaczynienie krtani, gruczołu tarczowego i przytarczyc .....	574
Anatomia topograficzna szyi: okolice i powięzie .....	576
Anatomia topograficzna okolicy przedniej szyi .....	578
Anatomia topograficzna okolicy przedniej i bocznej szyi .....	580
Anatomia topograficzna okolicy bocznej szyi .....	582
Anatomia topograficzna okolicy tylnej szyi .....	584
Układ chłonny szyi .....	586

### 38. Anatomia powierzchniowa

Anatomia powierzchniowa .....	588
-------------------------------	-----



## Układ nerwowy

### 39. Mózgowie i rdzeń kręgowy

Układ nerwowy jako całość .....	592
Kresomózgowie .....	594
Kresomózgowie i międzymózgowie .....	596
Międzymózgowie, pień mózgowia i mózdzek .....	598
Rdzeń kręgowy .....	600
Opony mózgowia .....	602
Układ komorowy i krążenie płynu mózgowo-rdzeniowego .....	604

### 40. Naczynia mózgowia i rdzenia kręgowego

Zatoki opony twardej i żyły mózgowia .....	606
Tętnice mózgu .....	608
Tętnice i żyły rdzenia kręgowego .....	610

### 41. Układy czynnościowe

Obwody neuronalne .....	612
Drogi czuciowe i ruchowe .....	614
Układy czuciowe (I) .....	616
Układy czuciowe (II) .....	618
Układy czuciowe (III) .....	620

### 42. Układ nerwowy autonomiczny (wegetatywny)

Układ nerwowy autonomiczny (wegetatywny) .....	622
--	-----

## Dodatek

### Odpowiedzi do pytań z anatomii powierzchniowej

Odpowiedzi do pytań z anatomii powierzchniowej .....	626
Skorowidz .....	628