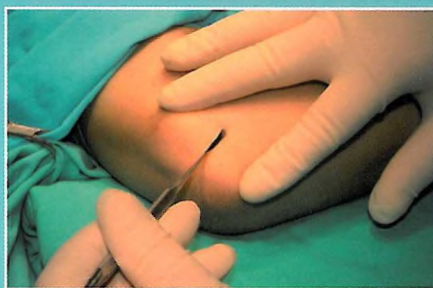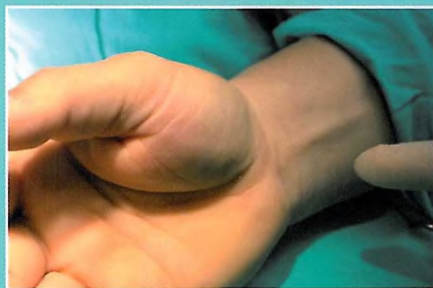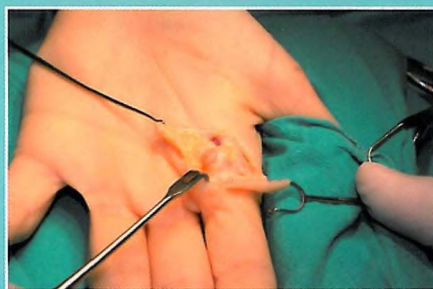


PRZEMYSŁAW NAWROT



Neuropatie uciskowe nerwów kończyny górnej



Wydawnictwo Lekarskie PZWL

dr n. med. PRZEMYSŁAW NAWROT

Neuropatie uciskowe nerwów kończyny górnej



Warszawa

Wydawnictwo Lekarskie PZWL

SPIS TREŚCI

1. Neuropatie uciskowe – uwagi ogólne	9
1.1. Patologia	9
1.2. Testy prowokacyjne	13
1.3. Badania dodatkowe	18
1.3.1. Badania elektrodiagnostyczne	18
1.3.2. Badania obrazowe	19
1.4. Leczenie	20
1.4.1. Leczenie nieoperacyjne	20
1.4.2. Leczenie operacyjne	20
1.4.3. Metody małoinwazyjne	23
1.5. Ocena czynności nerwów w leczeniu zespołu rowka nerwu łokciowego i zespołu kanału nadgarstka	28
1.5.1. Ocena subiektywna	31
1.5.2. Ocena obiektywna	31
<i>Piśmiennictwo</i>	37
2. Nerw pośrodkowy	41
2.1. Zespół kanału nadgarstka	41
2.1.1. Anatomia nerwu pośrodkowego na poziomie nadgarstka	41
2.1.2. Historia operacyjnego leczenia zespołu kanału nadgarstka	44
2.1.3. Objawy kliniczne	46
2.1.4. Leczenie	49
2.1.5. Podsumowanie	56
2.2. Zespół nerwu międzykostnego przedniego i zespół mięśnia nawrotnego	58
2.2.1. Zespół nerwu międzykostnego przedniego	58
2.2.2. Zespół mięśnia nawrotnego	61
<i>Piśmiennictwo</i>	63

3. Nerw łokciowy	67
3.1. Zespół rowka nerwu łokciowego	67
3.1.1. Anatomia nerwu łokciowego na poziomie łokcia	67
3.1.2. Historia leczenia zespołu rowka nerwu łokciowego	68
3.1.3. Diagnostyka i leczenie	71
3.1.4. Podstawy anatomiczne niezbędne do chirurgicznego leczenia nerwu łokciowego w okolicy łokcia	73
3.1.5. Uwagi ogólne dotyczące leczenia operacyjnego	75
3.1.6. Leczenie operacyjne	78
3.1.7. Reoperacja w leczeniu zespołu rowka nerwu łokciowego	88
3.1.8. Podsumowanie	90
3.2. Zespół kanału Guyona	92
<i>Piśmiennictwo</i>	95
 4. Nerw promieniowy	 101
4.1. Neuropatia uciskowa gałęzi powierzchownej nerwu promieniowego	101
4.2. Zespół nerwu międzykostnego tylnego	103
4.3. Zespół kanału promieniowego	108
<i>Piśmiennictwo</i>	112
 5. Zespół podwójnego ucisku	 115
<i>Piśmiennictwo</i>	117
 Skorowidz	 119