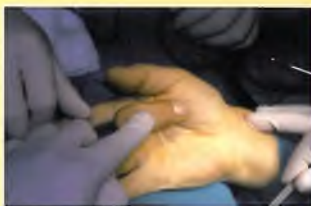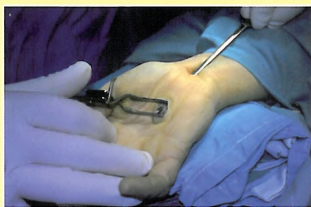

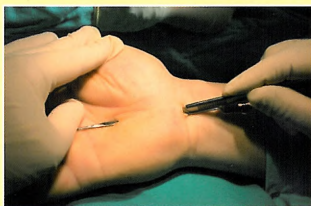
PRZEMYSŁAW NAWROT



# Techniki operacyjne stosowane w leczeniu neuropatii uciskowych kończyny górnej



Wydawnictwo Lekarskie PZWL



dr n. med. PRZEMYSŁAW NAWROT

---

# Techniki operacyjne stosowane w leczeniu neuropatii uciskowych kończyny górnej

---



Warszawa  
Wydawnictwo Lekarskie PZWL

# SPIS TREŚCI

<b>1. Nerw łokciowy</b> .....	9
1.1. Zespół rowka nerwu łokciowego .....	9
1.1.1. Historia leczenia operacyjnego zespołu rowka nerwu łokciowego .....	9
1.1.2. Anatomia nerwu łokciowego na poziomie łokcia .....	11
1.1.3. Podstawy anatomiczne niezbędne do chirurgicznego leczenia nerwu łokciowego w okolicy łokcia .....	13
1.1.4. Leczenie operacyjne .....	18
1.1.5. Reoperacja w leczeniu zespołu rowka nerwu łokciowego .....	38
1.1.6. Podsumowanie .....	40
1.2. Zespół kanału Guyona .....	43
<i>Piśmiennictwo</i> .....	46
<b>2. Nerw pośrodkowy</b> .....	51
2.1. Zespół kanału nadgarstka .....	51
2.1.1. Historia operacyjnego leczenia zespołu kanału nadgarstka .....	51
2.1.2. Anatomia nerwu pośrodkowego na poziomie nadgarstka .....	53
2.1.3. Leczenie operacyjne .....	57
2.1.4. Podsumowanie .....	73
2.2. Zespół nerwu międzykostnego przedniego .....	76
2.2.1. Historia leczenia zespołu nerwu międzykostnego przedniego .....	76
2.2.2. Anatomia nerwu międzykostnego przedniego .....	77
2.2.3. Leczenie operacyjne .....	77
2.3. Zespół mięśnia nawrotnego .....	79
<i>Piśmiennictwo</i> .....	81
<b>3. Nerw promieniowy</b> .....	85
3.1. Neuropatia uciskowa gałęzi powierzchownej nerwu promieniowego .....	85
3.1.1. Historia leczenia .....	85
3.1.2. Anatomia gałęzi powierzchownej nerwu promieniowego .....	85
3.1.3. Leczenie operacyjne .....	86

3.2. Zespół nerwu międzykostnego tylnego .....	88
3.2.1. Historia leczenia .....	88
3.2.2. Anatomia nerwu międzykostnego tylnego .....	88
3.2.2. Techniki operacyjne .....	88
3.3. Zespół kanału promieniowego .....	92
3.3.1. Historia leczenia .....	92
3.3.2. Leczenie operacyjne .....	93
<i>Písmiennictwo</i> .....	95
Skorowidz .....	97